

## Efectividad de la electrólisis percutánea intratisular (EPI®) en las tendinopatías crónicas del tendón rotuliano

### Effectiveness of electrolysis percutaneous intratisular (EPI®) in chronic insertional patellar tendinopathy

Valera Garrido F<sup>1</sup>, Minaya Muñoz F<sup>1</sup>, Sánchez Ibáñez JM<sup>2</sup>

<sup>1</sup> Fisioterapeuta. Servicio de Fisioterapia MVClinic (Madrid). Hospital Fremap-Majadahonda (Madrid). Profesor de la Escuela de Fisioterapia «Salus Infirmorum». UPSA-MAPFRE. (Madrid). <sup>2</sup> Fisioterapeuta. CEREDE (Barcelona).

#### Resumen

**Objetivo:** El objetivo del estudio es evaluar la efectividad de la electrólisis percutánea intratisular (EPI®) en la tendinopatía rotuliana crónica.

**Material y método:** Estudio observacional en 32 pacientes (59,4% hombres), con una media de edad de 35 años (DE: 8) diagnosticados de tendinopatía rotuliana con más de 6 meses de evolución desde el inicio de los síntomas. Se evaluó la estructura del tendón a través de ecografía y la función con la escala VISA-P. Los sujetos fueron incluidos en el grupo 1 (VISA<50 puntos) y en el grupo 2 (VISA>50 puntos). Se aplicó la EPI® de forma aislada en cada sesión asociada con carácter domiciliario a trabajo excéntrico y estiramientos. En la evaluación inicial, todos presentaban cambios compatibles con un proceso degenerativo, el 50% presentaban hipervascularización (100% con VISA<50). Trece pacientes obtuvieron una puntuación VISA<50 y 19 VISA>50.

**Resultados:** En el Grupo 1, el 80% de los pacientes alcanzaron el alta en fisioterapia a las 6 semanas desde el inicio de tratamiento con EPI®, con una media de 6 sesiones de EPI®. En el Grupo 2 (VISA>50) todos lograron el alta tras 4 sesiones de EPI®.

**Conclusiones:** La EPI® constituye un tratamiento efectivo para la tendinopatía rotuliana crónica.

#### Palabras clave:

EPI®, tendinosis, tendón rotuliano.

#### Abstract

**Objective:** This study aimed to evaluate the effectiveness of the electrolysis percutaneous intratisular (EPI®) in chronic patellar tendinopathy.

**Material and method:** Observational study in 32 subjects, 59.4% men, with a mean age of 35 years (SD: 8) with diagnosis of patellar tendinopathy with more than six months of evolution from the onset of symptoms. We evaluated the structure of the tendon through musculoskeletal ultrasound and function through the VISA-P scale. The subjects were classified into: Group 1 (VISA <50 points) and Group 2 (VISA > 50 points). EPI® was applied in isolation in each session associated with eccentric character home to work and stretching. On the first assessment, all the patients had changes consistent with a degenerative process, 50% showed hypervascularity (100% VISA <50). Thirty patients achieved a VISA score <50 and 19 VISA > 50.

**Results:** In Group 1 (VISA <50), 80% of subjects achieved a cure at 6 weeks after beginning treatment with EPI®, with an average of 6 sessions of EPI®. In Group 2 (VISA > 50) all the subjects achieved a cure after four sessions of EPI®.

**Conclusions:** The EPI® is an effective treatment for chronic patellar tendinopathy.

#### Keywords:

EPI®, tendinosis, patellar tendon.

#### Correspondencia

F. Valera  
MVClinic. Servicio de Fisioterapia  
Hermanos García Noblejas 101, 3ªA  
ferminvalera@mvclinic.es

## Introducción

El modelo tradicional de las «tendinitis» como un proceso inflamatorio está actualmente en desuso a partir de las diversas publicaciones que han descrito el proceso patológico del tendón principalmente como degenerativo, debido a la ausencia de células inflamatorias y a la presencia de zonas de degeneración del colágeno, degeneración mixoide e incremento de la sustancia fundamental, asociado a un fallo en el proceso de reparación del tendón [1-4]. De ahí, que el término «tendinitis» se esté sustituyendo por el de «tendinosis» o «tendinopatía» [5][6].

El análisis microscópico e histológico del tendón afectado ha permitido identificar cuatro cambios clave en las tendinopatías, denominados de forma global como hiperplasia angiofibroblástica, que se caracteriza por: 1) incremento de la celularidad y la sustancia fundamental; 2) hipervascularización (también denominada hiperplasia vascular o neovascularización); 3) incremento en la concentración de neurotransmisores y 4) desorganización del colágeno inmaduro [2][3].

Actualmente, se establecen tres factores relacionados entre sí como las posibles causas en las tendinopatías: lesión local en el propio tendón (frecuentemente insercional), cambios en el sistema de modulación del dolor y deficiencias en el sistema motor [1][6][7].

La tendinopatía del tendón rotuliano causa dolor sobre el polo inferior de la rótula [8], tiene un componente degenerativo asociado a lo que se conoce como lesiones por sobreesfuerzo [9][10], siendo frecuente entre deportistas que llevan a cabo un tipo de actividad repetitiva como el salto (voleibol, baloncesto), el golpeo (fútbol), las frenadas y arranques rápidos (tenis, pádel, squash) o la carrera (corta y larga distancia), con una prevalencia de hasta el 40% en jugadores de baloncesto y voleibol [11].

En esta situación, el programa de tratamiento ante una tendinopatía degenerativa debería incluir técnicas que incidieran sobre la biología del tendón para estimular la actividad celular y la producción de colágeno y sobre la biomecánica del tendón para conseguir una reestructuración de la matriz. En el caso de la tendinopatía del tendón rotuliano, cuando el tratamiento conservador fracasa, la mayoría de los pacientes optan por el tratamiento quirúrgico que obtiene buenos o excelentes resultados en el 45% de los casos aunque éstos no son superiores al trabajo excéntrico [12]. Recientemente, se han propuesto nuevas soluciones al tratamiento de la tendinopatía como son factores de crecimiento [13][14], infiltraciones con polidocanol [15], aprotinina [16] y la fisioterapia ha hecho lo propio con la electrólisis percutánea intratisular (EPI®). La EPI® es una

técnica mínimamente invasiva que consiste en la aplicación de una corriente galvánica de alta intensidad a través de una aguja de acupuntura que provoca, en los tejidos blandos, un proceso inflamatorio local permitiendo la fagocitosis y la reparación del tejido afectado [17][18].

El objetivo del presente estudio es evaluar la efectividad de la electrólisis percutánea intratisular (EPI®) en las tendinopatías crónicas insercionales del tendón rotuliano.

## Material y método

### Diseño del estudio

Se realizó un estudio prospectivo entre enero de 2009 y enero de 2010, en el que participaron todos los pacientes diagnosticados de tendinopatía crónica del tendón rotuliano, derivados al Servicio de Fisioterapia de MVClinic (Madrid).

Se seleccionaron aquellos pacientes que cumplían los siguientes criterios: diagnóstico médico de tendinopatía rotuliana (tendinitis, tendinosis, entesitis...) con más de 6 meses de evolución desde el inicio de los síntomas, con edad comprendida entre 18 y 45 años, que hubiesen realizado previamente programas de fisioterapia sin alcanzar una recuperación funcional adecuada. Fueron excluidos los pacientes a los cuales se les realizó infiltraciones con corticoides en los 3 meses previos al tratamiento con EPI®, ya que aunque no es una contraindicación para la aplicación de la técnica puede alterar las propiedades del tejido de colágeno e inhibir la respuesta inflamatoria [19][20]. Se excluyeron los pacientes con cirugías previas en el tendón rotuliano y con alteraciones biomecánicas de pelvis, articulación coxo-femoral, fémoro-patelar y en tobillo y pie, que pudieran ser factores etiológicos en la tendinopatía que provocaran diferencias con el resto de la muestra.

Finalmente, se incluyeron 32 pacientes (59,4% hombres; 40,6% mujeres), con una media de edad de 35 años (DE: 8). El 50% de los sujetos realizaban una actividad deportiva semiprofesional o profesional.

### Variables analizadas

En la primera evaluación se realizó, para analizar la estructura del tendón, una prueba de ecografía musculoesquelética con un ecógrafo portátil (M-Turbo de Sonosite®) con sonda lineal L38x/5-10MHz, realizada indistintamente por dos fisioterapeutas expertos en ecografía musculoesquelética. De forma previa al estudio se llevó a cabo un análisis de la fiabilidad interobservador.

Se definió un protocolo de evaluación para el tendón rotuliano a partir del Musculoskeletal Ultrasound Technical Guidelines: Knee, definido por la European Society of Mus-

culoSkeletal Radiology [21]. La exploración ecográfica constaba de una secuencia longitudinal desde el origen proximal del tendón a la inserción distal y cortes transversales sobre el pico de rótula, cuerpo del tendón e inserción en tuberosidad anterior de tibia, de forma bilateral, con el sujeto en decúbito supino, con 20° de flexión de rodilla, con una cuña en el hueso poplíteo. Se evaluó la presencia de signos degenerativos compatibles con el diagnóstico médico de tendinopatía crónica (engrosamiento del tendón, imágenes hipoeoicas, irregularidades en la cortical, calcificaciones) que pudieran ser importantes en la planificación del programa de fisioterapia y su posterior seguimiento. Igualmente, se realizó la prueba de eco-doppler color para analizar la presencia de hipervascularización, con el sujeto en decúbito supino con la rodilla totalmente extendida y relajada.

La evaluación del paciente se completó con la escala VISA-P (Victorian Institute of Sport Assessment-Patella) para evaluar la función del individuo (puntuación de 0 a 100 puntos) [22] y la escala visual analógica de dolor (EVA).

Dependiendo de los resultados de la escala VISA-P en la primera evaluación, los pacientes fueron englobados en dos grupos según fuera la puntuación inferior (Grupo 1, peor pronóstico, 13 pacientes) o superior a 50 puntos (Grupo 2, mejor pronóstico, 19 pacientes) (Tabla 1). Ninguno abandonó el tratamiento durante el periodo de estudio y en ningún caso aparecieron complicaciones ni reacciones adversas durante la aplicación de la EPI®.

### Programa de fisioterapia

Se aplicó como tratamiento la electrólisis percutánea intratisular (EPI®) de forma aislada en cada sesión asociada con carácter domiciliario a un programa de trabajo excén-

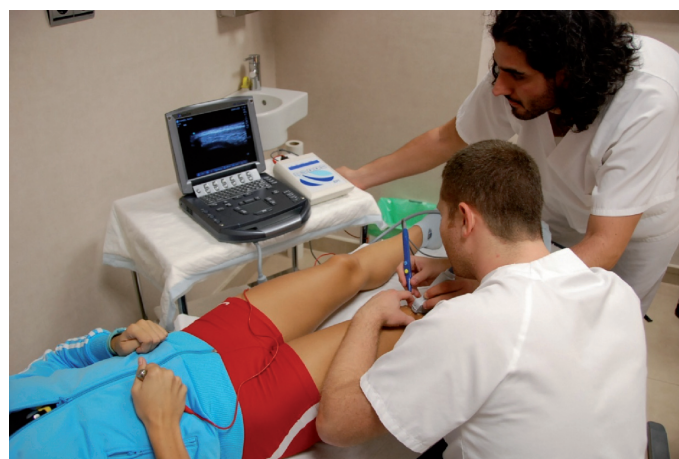

Fig. 1. Aplicación de EPI® ecoguiada sobre el tendón rotuliano.

trico y estiramientos miotendinosos. La EPI® se realizó de forma semanal sobre el polo inferior de la rótula con una intensidad entre 4-6 mA en diferentes abordajes (Figura 1). Para ello, se empleó el equipo EPI® (Cesmar Electromedicina SL, 08810 Sant Pere De Ribes, Barcelona). El programa de excéntricos [23-26] constaba de un ejercicio de «squat» con tres series de un máximo de 15 repeticiones de trabajo excéntrico unilateral (figura 2), sobre un desnivel de 25° (cuña rotuliana-MVClinic) dos veces al día (mañana y tarde), con la máxima carga posible, en un rango óptimo funcional sin dolor. Desde la extensión completa se realizaba de forma rápida el gesto, manteniendo 2 segundos la posición final, con un descanso mínimo entre 2 y 3 minutos entre las series, durante las semanas que durara el programa de fisioterapia. La fase concéntrica de vuelta a la posición de inicio se anulaba.

Tabla 1. Género y VISA-Patella

		VISA-Patella		Total
		VISA-P < 50 puntos	VISA-P > 50 puntos	
Género: hombre	Recuento	6	13	19
	% de género	31,6%	68,4%	100,0%
	% del total	18,8%	40,6%	59,4%
Género: mujer	Recuento	7	6	13
	% de género	53,8%	46,2%	100,0%
	% del total	21,9%	18,8%	40,6%
Total	Recuento	13	19	32
	% de género	40,6%	59,4%	100,0%
	% del total	40,6%	59,4%	100,0%

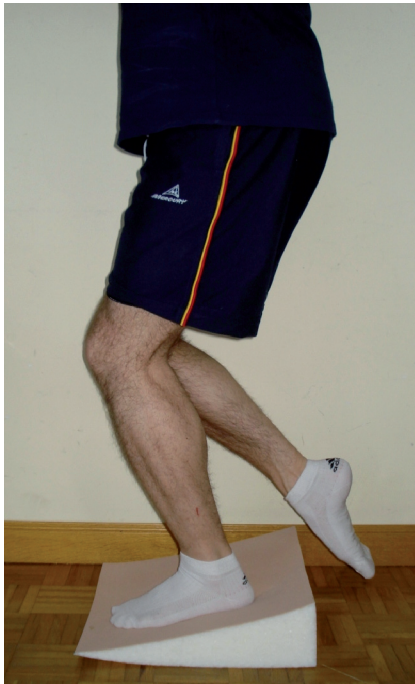

Fig. 2. Ejercicio excéntrico.

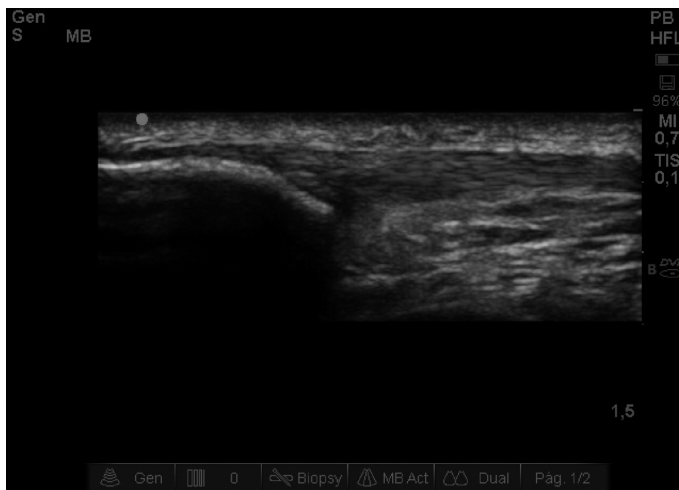

Fig. 3. Imagen hipocóica en polo de rótula.

El programa de estiramientos constaba de un ejercicio de estiramiento para el músculo cuádriceps con tres series de 7 repeticiones dos veces al día (mañana y tarde) realizado en bipedestación, con flexión de rodilla y extensión de cadera, alcanzando el límite de estiramiento sin rebote durante 40-60 segundos.

Todos los fisioterapeutas participantes en el estudio aplicaron el mismo protocolo de tratamiento. El programa de excéntricos y estiramientos era enseñado por el fisioterapeuta en la primera sesión y supervisado en las sesiones sucesivas.

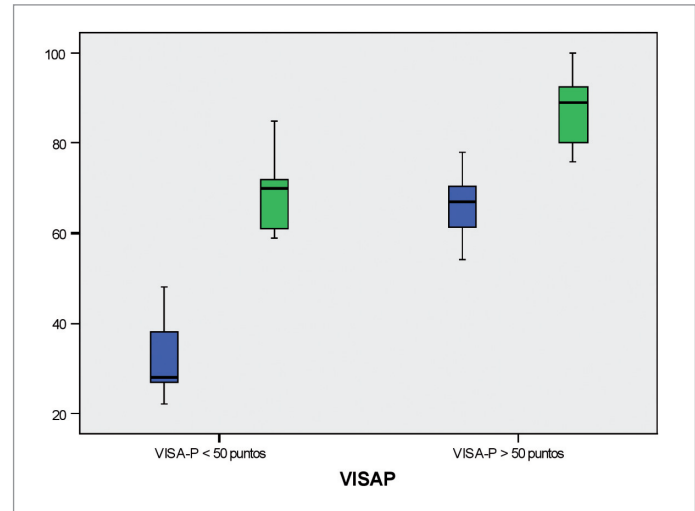


Fig. 4. VISA-Patella. Puntuación total inicio-alta (color azul-verde).

### Análisis estadístico

La introducción, gestión y análisis de los datos se ha realizado utilizando el programa estadístico SPSS 15.0 para Windows y se eligió un valor de  $p < 0,05$  como nivel de significación estadística. Se cuantificaron las frecuencias absolutas y relativas y un análisis de tendencias mediante la prueba de  $\chi^2$  para analizar la relación entre las variables estudiadas. Para analizar si la distribución de la puntuación total en el test VISA-P al inicio del tratamiento y al alta era o no más homogénea (presenta menor varianza) en función al género se llevó a cabo la prueba de Levene, basándose en la media como valor central.

### Resultados

La ecografía musculoesquelética mostró que todos los pacientes presentaban cambios compatibles con un proceso degenerativo del tendón (engrosamiento del tendón e imágenes hipocóicas) (Figura 3). El 50% de los sujetos presentaban hipervascularización (todos aquellos englobados en el Grupo 1). Los valores obtenidos en la prueba de  $\chi^2$  mostraron que la hipervascularización se asociaba de forma significativa ( $p < 0,05$ ) en el grupo 1 (VISA < 50 puntos). Después del periodo de tratamiento (entre 4 y 6 semanas) no se apreciaron cambios significativos en la evaluación ecográfica.

En la primera evaluación, la puntuación media obtenida con la escala VISA-P fue de 53 puntos (DE:18) de media del total; siendo 33 puntos (DE: 8) en el grupo 1 y 66 puntos (DE: 7) en el grupo 2 (Tabla 2) (Figura 4).

Los ítems que alcanzaron peor puntuación en el análisis de la funcionalidad fueron (en una escala de 0 a 10 puntos):

**Tabla 2. VISA-Patella (P1-P6)**

VISA-Patella	Muestra total		Grupo VISA-P <50 puntos		Grupo VISA-P >50 puntos	
	1ª Evaluación Media* (DE)	Alta Media* (DE)	1ª Evaluación Media* (DE)	Alta Media* (DE)	1ª Evaluación Media* (DE)	Alta Media* (DE)
P1: ¿Cuántos minutos puede estar sentado sin dolor?	7,8 (2,0)	8,9 (1,1)	5,9 (1,5)	8,1 (0,7)	9,0 (1,0)	9,5 (0,6)
P2: ¿Tiene dolor bajando escaleras con un ciclo de marcha normal?	6,2 (2,2)	8,2 (1,0)	4,0 (1,1)	7,2 (0,4)	7,7 (1,2)	8,8 (0,7)
P3: ¿Tiene dolor de rodilla en un trabajo activo de extensión sin carga?	6,1 (1,6)	8,1 (0,8)	4,3 (0,9)	7,3 (0,5)	7,3 (0,6)	8,6 (0,7)
P4: ¿Tiene dolor cuando se apoya en flexión de rodilla después de un movimiento repentino hacia delante?	5,8 (1,6)	7,7 (0,8)	4,2 (0,9)	6,9 (0,3)	6,8 (0,8)	8,3 (0,6)
P5: ¿Tiene problemas al hacer cuclillas?	5,2 (1,8)	7,7 (0,9)	3,3 (1,0)	7,0 (0,4)	6,4 (0,9)	8,2 (0,8)
P6: ¿Tiene algún dolor durante o inmediatamente después de hacer 10 saltos a la pata coja?	4,7 (2,0)	7,5 (0,9)	2,7 (1,4)	6,7 (0,5)	6,1 (0,6)	8,1 (0,8)
Puntuación Total (Score)**	52,6 (18,2)	79,9 (11,9)	32,7 (8,5)	68,5 (7,2)	66,2 (6,6)	87,7 (7,4)

\*Puntuación de 0 a 10; \*\*Puntuación de 0 a 100.

ítem P6: Dolor durante o inmediatamente después de hacer 10 saltos a la pata coja con una media de 4,7 puntos (DE:2) alcanzando tan sólo 2,7 puntos (DE:1,4) en el grupo 2 (VISA-P <50 puntos), seguido del ítem P5: Problemas al hacer cuclillas con una media de 5,2 puntos (DE:1,8) y de 3,3 puntos (DE:1) y 6,4 puntos (0,9) en los grupos 1 y 2 respectivamente y del ítem P2: Dolor al bajar escaleras en un ciclo normal de marcha con una media de 4 puntos (DE:1,1) en el grupo de peor pronóstico (grupo 2) (Tabla 2).

El 69,2% de los sujetos del grupo 1 no podían realizar ningún tipo de deporte al inicio del tratamiento y tan sólo el 7,7% eran capaces de llevar a cabo un entrenamiento completo o competición pero no al mismo nivel que cuando empezaron los síntomas. En el grupo 2, todos los sujetos podían realizar alguna actividad deportiva pero ninguno de ellos era capaz de competir al mismo nivel o mayor nivel que cuando empezaron los síntomas (tabla 3).

El estadístico F de la prueba de Levene fue igual a 0,014 y 2,623 respectivamente para el grupo 1 y 2, con un nivel de significación crítico igual a 0,908 y 0,124 en función al género (hombres y mujeres). Esto significa que no puede rechazarse la hipótesis nula para los niveles de significación habituales y, por lo tanto, se puede concluir que la diferencia de varianzas muestrales no es significativa, no hay diferencias en la puntuación total al inicio por género en el grupo 1 o 2.

Al final del tratamiento se apreciaron cambios importantes en el análisis de la funcionalidad, la puntuación media obtenida en el total de 32 sujetos con la escala VISA-P fue de 80,0 puntos (DE: 12) (27 puntos más que al inicio), siendo de 69 puntos (DE:7) (36 puntos más que al inicio, lo que constituye más del 100% de la puntuación inicial) en el grupo 1; VISA-P con menos de 50 puntos y 88 puntos (DE:7) (20 puntos más que al inicio) en el grupo 2; VISA-P con más de 50 puntos (Tabla 2) (Figura 4).

**Tabla 3. VISA-Patella (P7)**

VISA-Patella	Grupo VISA-P <50 puntos		Grupo VISA-P >50 puntos	
	1ª Evaluación %	Alta %	1ª Evaluación %	Alta %
No, Nada	69,2	-	-	-
P7: ¿Realizas habitualmente deporte o alguna actividad física?				
Entrenamiento modificado ± modificando la competición	23,1	30,8	21,1	-
Entrenamiento completo ± competición pero no al mismo nivel que cuando empezaron los síntomas	7,7	61,5	78,9	31,6
Competición al mismo nivel o mayor nivel que cuando empezaron los síntomas	-	7,7	-	68,4
% Total	100	100	100	100

Los ítems que alcanzaron peor puntuación en la primera evaluación obtuvieron una mejoría importante tanto en el grupo 1 como en el 2 tras el tratamiento. En el grupo 1, el ítem 6 Dolor durante o inmediatamente después de hacer 10 saltos a la pata coja fue el que alcanzó una mejoría mayor (con un incremento medio de 4 puntos), seguido del ítem P5: Problemas al hacer cuclillas, con 3,7 puntos de diferencia media entre la primera evaluación y al alta y del ítem P2: Dolor al bajar escaleras en un ciclo normal de marcha, con 3,2 puntos. En el grupo 2 el incremento más notable se alcanzó en el ítem Dolor durante o inmediatamente después de hacer 10 saltos a la pata coja con un incremento medio de 2 puntos, alcanzando 8,1 puntos de media con una desviación estándar de 0,8 (Tabla 2).

En cuanto a la actividad física que eran capaces de llevar a cabo tras el tratamiento, en el grupo 1 (peor funcionalidad) el 61,5% podían realizar un entrenamiento completo o competición pero no al mismo nivel que cuando empezaron los síntomas frente al 7,7% del inicio (un incremento de más del 50%). En el grupo 2, el 60,4% de los sujetos podían realizar una competición al mismo nivel o mayor nivel que cuando empezaron los síntomas (al inicio ningún sujeto podía realizarlo) (Tabla 3).

El estadístico F de la prueba de Levene (basándose en la media como valor central) fue igual a 0,283 y 0,103 para el Grupo 1 y 2, respectivamente, que presenta un nivel de significación crítico igual a 0,605 y 0,753 en función al género (hombres y mujeres), por lo que se puede concluir que no hay diferencias en la puntuación total al alta por género en el grupo 1 o 2.

En el grupo 1 (VISA < 50 puntos), el 80% de los sujetos

alcanzaron el alta en fisioterapia a las 6 semanas desde el inicio de tratamiento con EPI®, con una media de 6 sesiones de EPI®. En el Grupo 2 (VISA >50) el 100% de los sujetos lograron el alta tras 4 sesiones de EPI®. A largo plazo, dos de los pacientes incluidos en el grupo 1 (peor pronóstico) que obtuvieron una mejoría clínica significativa tuvieron una recaída y decidieron operarse.

## Discusión

La experiencia clínica sugiere que el reposo aislado, lo que se denomina «esperar y observar» no es suficiente para solucionar la tendinopatía. A corto plazo las infiltraciones consiguen reducir el dolor pero tienen un alto porcentaje de recaídas mientras que la fisioterapia consigue mejorar los resultados a medio y largo plazo [27-28].

El objetivo de las técnicas de fisioterapia en las «tendinitis», ha sido llegar al lugar de la lesión y actuar de forma terapéutica aplicando un estímulo suficiente que fuera capaz de provocar en el tejido afectado un cambio; reagudizar la lesión para poner en marcha el proceso de reparación del tendón. No obstante, actualmente no se pueden defender afirmaciones pasadas sobre la rotura del tejido de colágeno con las técnicas de terapia manual, tipo método Cyriax [29].

Las intervenciones basadas en programas de entrenamiento excéntrico o en sobrecarga excéntrica sobre el tendón, son una opción entre el tratamiento convencional y la cirugía. Los estudios actuales, sobre todo en tendinopatías de Aquiles [30-32], muestran resultados excepcionales. Sin embargo, en nuestros pacientes no hemos alcanzado esos logros y frecuentemente obtuvimos resultados insuficientes

y el deportista no ha podido volver a la práctica deportiva como antes del inicio de los síntomas.

La pregunta sería: ¿por qué para algunos sujetos la fisioterapia es efectiva y para otros no? Quizá la respuesta esté en la sollicitación mecánica posterior, nuestra experiencia clínica nos dice que cuando el sujeto después del tratamiento convencional continua con los gestos de repetición o las posturas mantenidas que realizaba de forma previa, son muy frecuentes las recaídas y cuando intensifica su actividad laboral o deportiva los síntomas siempre están presentes. Seríamos capaces de disminuir o eliminar el dolor pero no de cambiar la biología y la estructura del tendón que es mecánicamente insuficiente.

Basados en la evidencia disponible, no es posible decidir cuál es el tratamiento más efectivo para la tendinopatía rotuliana [33-35]. Las infiltraciones con corticoides, las ondas de choque, los programas de entrenamiento excéntrico, el ultrasonido, el láser o las técnicas de terapia manual como el método Cyriax o la fibrolisis diacutánea son frecuentemente utilizados en la práctica clínica diaria pero el efecto sobre el tejido blando no es del todo conocido. La fricción ha demostrado en animales un incremento en la producción de proteínas pero en humanos las pocas investigaciones existentes tienen resultados variables [36-37]. Clínicamente, comparado con los ejercicios las fricciones son menos efectivas en reducir el dolor [38]. Las ondas de choque se han estudiado en diversos tendones pero no son superiores al placebo [39] y el ultrasonido consigue aumentar la producción de proteínas pero de forma similar a las fricciones y es menos efectivo que los ejercicios en la tendinopatía patelar [40-41]. De esta forma, el entrenamiento excéntrico ha sido propuesto como la mejor opción en la tendinopatía rotuliana pero los resultados no son concluyentes [42-44].

Los resultados obtenidos con la EPI® en el presente estudio serían los mejores publicados hasta el momento pero el protocolo aplicado a este tipo de pacientes incluía, además de la EPI®, un programa de entrenamiento excéntrico y estiramientos de la musculatura implicada. El efecto aislado de la EPI® no se ha analizado y se podría discutir el efecto real de la técnica o si éste es debido sólo al programa excéntrico, sólo a los estiramientos o bien es el producto de una combinación. En este sentido, un grupo de pacientes que participaron en el estudio, realizaron un programa de trabajo excéntrico previo al programa de EPI® siguiendo las pautas que han demostrado efectividad [23-26] y no obtuvieron una mejoría significativa. Este grupo mejoró su condición clínica basal pero cuando intentaban realizar actividad deportiva intensa aparecían molestias similares a las previas que les impedían volver a competir.

Para aislar el efecto de la EPI® no se incluyeron en el programa de tratamiento otras medidas que teóricamente podrían ser útiles en el proceso de proliferación del colágeno como el ultrasonido o el láser tras conseguir reagudizar el tejido.

A corto plazo, en el momento del alta (con una media de 4-6 semanas desde el inicio del programa) no se apreciaron cambios significativos en la estructura del tendón a través de la imagen ecográfica, pero sí en la función a través de la escala VISA-P. La hipótesis sería que la EPI® actuaría sobre la zona insercional afectada poniendo en marcha el proceso biológico de reparación del colágeno y conseguiría mejorar la funcionalidad rápidamente mientras que los cambios en la propia estructura del tendón (sobre el engrosamiento, las imágenes hipoecoicas, o la hipervascularización) tardarían más en llegar ya que requieren de un proceso biomecánico de remodelación y maduración del tendón. Este planteamiento se ve reforzado por el seguimiento realizado al grupo de sujetos a medio y largo plazo, que ha permitido comprobar a través de la ecografía los cambios que suceden en la estructura del tendón.

Según nuestra experiencia clínica la EPI® es capaz de actuar sobre la biología del tendón y el programa excéntrico sobre la biomecánica del mismo con un estímulo positivo sobre la actividad celular y la reestructuración de la matriz.

Desde el punto de vista del razonamiento fisiopatológico, el seguimiento a medio y largo plazo parece confirmar la importancia del programa de excéntricos y estiramientos como elementos que permitirían dirigir la orientación del tejido de colágeno en el proceso de proliferación y maduración hasta conseguir la remodelación con un tendón menos engrosado y con ausencia de otros cambios degenerativos.

En relación a los cambios observados en la ecografía, las imágenes hipoecoicas no pueden ser interpretadas como cambios degenerativos sintomáticos ya que están presentes en el 39% de los sujetos asintomáticos a los que se exploró con la ecografía en otros estudios [45][46]. Desde nuestro punto de vista las imágenes hipoecoicas no constituyen por sí solas una lesión en el tejido pero indican un cambio en la estructura del tendón que puede ser la manifestación preclínica del cuadro. En los sujetos explorados, la imagen hipoecoica aparecía en ambos tendones rotulianos, generalmente más engrosado el sintomático y, si éste tenía una funcionalidad peor, se asociaba a hipervascularización de forma significativa ( $p < 0,05$ ). En este sentido, la ecografía musculoesquelética lejos de un enfoque dirigido al diagnóstico médico constituye una herramienta muy importante para el fisioterapeuta ya que le permite analizar las deficiencias que presenta el individuo, planificar mejor el programa de fisioterapia y monitorizar la evolución del pacien-

te. La formación resuelve la dificultad del uso de esta herramienta teniendo en cuenta el buen conocimiento previo de la anatomía topográfica del fisioterapeuta.

La principal limitación del estudio es la ausencia de un grupo control que permita comparar los resultados obtenidos con un placebo u otra intervención. El presente estudio confirma los resultados obtenidos previamente [47-48]. Otra limitación está derivada de las herramientas de valoración de resultados empleadas. Por una parte, al igual que ocurre con la mayoría de los cuestionarios, el test VISA-P no ha sido validado en castellano. Se optó por este test ya que tiene una fiabilidad alta, es fácilmente interpretable, frecuentemente empleado en la práctica clínica y ha sido validado al italiano, sueco y holandés manteniendo las mismas propiedades psicométricas [49-51].

Por otra parte, la resolución de la imagen ecografía puede no ser totalmente sensible para identificar cambios en la estructura a corto plazo, podríamos tener modificaciones no perceptibles al ojo humano en la escala de grises que requieran de un *software* que permita un análisis más detallado.

En la tendinopatía degenerativa del tendón rotuliano, la EPI® es un tratamiento efectivo ya que logra mejorar la funcionalidad de los sujetos estudiados tanto en aquellos que obtienen una mejor puntuación con la escala VISA-P como en aquellos con peor pronóstico. ■

### Agradecimientos

Los autores agradecen a Sonosite® Ibérica su colaboración en el desarrollo del estudio. Especial mención al Dr. Manuel Leyes y al Dr. Martín Buenadicha por el interés mostrado y la confianza depositada en nosotros. Los autores declaran no tener conflicto de intereses.

### REFERENCIAS BIBLIOGRÁFICAS

1. Cook JL, Purdam CR. Is tendon pathology a continuum? A pathology model to explain the clinical presentation of load-induced tendinopathy. *Br J Sports Med* 2009; 43:409-16.
2. Abate M, Gravare-Silbernagel K, Siljeholm C, Di Iorio A, De Amicis D, Salini V, et al. Pathogenesis of tendinopathies: inflammation or degeneration?. *Arthritis Research & Therapy* 2009; 11:1-15.
3. Fredberg U, Stengaard-Pedersen K. Chronic tendinopathy tissue pathology, pain mechanisms, and etiology with a special focus on inflammation. *Scand J Med Sci Sports* 2008; 18:3-15.
4. Alfredson H, Ljung BO, Thorsen K, Lorentzon R. In vivo investigation of ECRB tendons with microdialysis technique--no signs of inflammation but high amounts of glutamate in tennis elbow. *Acta Orthop Scand* 2000; 71:475-9.
5. Maffulli N, Khan KM, Puddu G. Overuse tendon conditions: time to change a confusing terminology. *Arthroscopy* 1998; 14:840-3.
6. Khan KM, Cook JL, Kannus P, Maffulli N, Bonar SF. Time to abandon the «tendinitis» myth. *BMJ* 2002; 324:626-7.
7. Coombes BK, Bisset L, Vicenzino B. A new integrative model of lateral epicondylalgia. *Br J Sports Med* 2009; 43:252-8.
8. Ramos L, Teixeira de Carvalho R, Garms E, Schmith M, Abdalla RJ, Cohen M. Prevalence of pain on palpation of the inferior pole of the patella among patients with complaints of knee pain. *Clinics* 2009; 64:199-202.
9. Khan KM, Cook JL, Taunton JE, Bonar F. Overuse tendinosis, not tendinitis part 1: a new paradigm for a difficult clinical problem. *Phys Sportsmed* 2000; 28:38-48.
10. Cook JL, Khan KM, Maffulli N, Purdam C. Overuse tendinosis, not tendinitis part 2: applying the new approach to patellar tendinopathy. *Phys Sportsmed* 2000; 28:31-46.
11. Lian OB, Engebretsen L, Bahr R. Prevalence of jumper's knee among elite athletes from different sports: a cross-sectional study. *Am J Sports Med.* 2005; 33:561-7.
12. Bahr R, Fossan B, Løken S, Engebretsen L. Surgical treatment compared with eccentric training for patellar tendinopathy (Jumper's Knee). A randomized, controlled trial. *J Bone Joint Surg (Am)* 2006; 88-A:1689-98.
13. de Vos RJ, Weir A, van Schie HT, Bierma-Zeinstra SM, Verhaar JA, Weinans H, Tol JL. Platelet-rich plasma injection for chronic Achilles tendinopathy: a randomized controlled trial. *JAMA* 2010; 303:144-9.
14. Anitua E, Andía I, Sánchez M, Azofra J, del Mar Zaldueno M, de la Fuente M, et al. Autologous preparations rich in growth factors promote proliferation and induce VEGF and HGF production by human tendon cells in culture. *J Orthop Res* 2005; 23:281-6.
15. Brown R, Orchard J, Kinchington M, Hooper A, Nalder G. Aprotinin in the management of Achilles tendinopathy: a randomised controlled trial. *Br J Sports Med* 2006; 40:275-9.
16. Hoksrud A, Ohberg L, Alfredson H, Bahr R. Ultrasound-guided sclerosis of neovessels in painful chronic patellar tendinopathy: a randomized controlled trial. *Am J Sports Med* 2006; 34:1738-46.
17. Sánchez JM. Modelos teóricos del dolor en la tendinopatía rotuliana del deportista, 2003.<<http://www.efisioterapia.net/articulos/leer> [Consulta: 25 jul. 2010].
18. Sánchez JM. Terapia acelerada de la tendinopatía rotuliana del deportista mediante la técnica de Electrólisis Percutánea



- Transtendinosa (EPI), 2001. <<http://www.efisioterapia.net/articulos/leer> [Consulta: 25 jul. 2010].
19. Haraldsson BT, Aagaard P, Crafoord-Larsen D, Kjaer M, Magnusson SP. Corticosteroid administration alters the mechanical properties of isolated collagen fascicles in rat-tail tendón. *Scand J Med Sci Sports* 2009; 19:621-6.
  20. Wong MW, Tang YN, Fu SC, Lee KM, Chan KM. Triamcinolone suppresses human tenocyte cellular activity and collagen synthesis. *Clin Orthop Relat Res* 2004; 241: 277-81.
  21. Beggs I, Bianchi S, Bueno A, Cohen M, Court-Payen M, Grainger A, et al. ESSR Ultrasound Group Protocols. Musculoskeletal Ultrasound Technical Guidelines: Knee. <<http://www.essr.org/html/img/pool/knee.pdf>> [Consulta: 25 jul. 2010].
  22. Visentini PJ, Khan KM, Cook JL, Kiss ZS, Harcourt PR, Wark JD. The VISA score: an index of severity of symptoms in patients with jumper's knee (patellar tendinosis). *J Sci Med Sport* 1998; 1:22-8.
  23. Purdam CR, Johnsson P, Alfredson H, Lorentzon R, Cook JL, Khan KM. A pilot study of the eccentric decline squat in the management of painful chronic patellar tendinopathy. *Br J Sports Med* 2004; 38:395-7.
  24. Young MA, Cook JL, Purdam CR, Kiss ZS, Alfredson H. Eccentric decline squat protocol offers superior results at 12 months compared with traditional eccentric protocol for patellar tendinopathy in volleyball players. *Br J Sports Med* 2005; 39:102-5.
  25. Frohm A, Saartok T, Halvorsen K, Renström P. Eccentric treatment for patellar tendinopathy: a prospective randomised short-term pilot study of two rehabilitation protocols. *Br J Sports Med* 2007; 41.
  26. Visnes H, Bahr R. The evolution of eccentric training as treatment for patellar tendinopathy (jumper's knee): a critical review of exercise programmes. *Br J Sports Med* 2007; 41:217-23.
  27. Rompe JD, Nafe B, Furia JP, Maffulli N. Eccentric loading, shock-wave treatment, or a wait-and-see policy for tendinopathy of the main body of tendo Achillis: a randomized controlled trial. *Am J Sports Med* 2007; 35:374-83.
  28. Barr S, Cerisola FL, Blanchard V. Effectiveness of corticosteroid injections compared with physiotherapeutic interventions for lateral epicondylitis: a systematic review. *Physiotherapy* 2009; 95:251-65.
  29. Pohl H. Changes in the structure of collagen distribution in the skin caused by a manual technique. *J Bodyw Mov Ther* 2010; 14:27-34.
  30. Jonsson P, Alfredson H, Sunding K, Fahlström M, Cook J. New regimen for eccentric calf-muscle training in patients with chronic insertional Achilles tendinopathy: results of a pilot study. *Br J Sports Med* 2008; 42:746-9.
  31. Ohberg L, Lorentzon R, Alfredson H. Eccentric training in patients with chronic Achilles tendinosis: normalised tendon structure and decreased thickness at follow up. *Br J Sports Med* 2004; 38:8-11.
  32. Jonsson P, Wahlström P, Ohberg L, Alfredson H. Eccentric training in chronic painful impingement syndrome of the shoulder: results of a pilot study. *Knee Surg Sports Traumatol Arthrosc* 2006; 14:76-81.
  33. Wilson JK, Sevier TL, Helfst R, Honing EW, Thomann A. Comparison of rehabilitation methods in the treatment of patellar tendinitis. *Journal of Sport Rehabilitation* 2000; 9:304-14.
  34. Rees JD, Maffulli N, Cook J. Management of tendinopathy. *Am J Sports Med* 2009; 37:1855-67.
  35. Tan SC, Chan O. Achilles and patellar tendinopathy: current understanding of pathophysiology and management. *Disabil Rehabil* 2008; 30:1608-15.
  36. Wilson JK, Sevier TL, Helfst R, Honing EW, Thomann A. Comparison of rehabilitation methods in the treatment of patellar tendinitis. *Journal of Sport Rehabilitation* 2000; 9:304-14.
  37. Gehlsen GM, Ganion LR, Helfst R. Fibroblast responses to variation in soft tissue mobilisation pressure. *Med Sci Sports Exerc* 1999; 31:531-5.
  38. Stasinopoulos D, Stasinopoulos I. Comparison of effects of exercise programme, pulsed ultrasound and transverse friction in the treatment of patellar tendinopathy. *Clin Rehabil* 2004; 18:347-52.
  39. Maier M, Milz S, Wirtz DC, Rompe JD, Schmitz C. Basic research of applying extracorporeal shockwaves on the musculoskeletal system. An assessment of current status. *Orthopade* 2002; 31:667-77.
  40. Warden SJ, Metcalf BR, Kiss ZS, Cook JL, Purdam CR, Bennell KL, Crossley KM. Low-intensity pulsed ultrasound for chronic patellar tendinopathy: a randomized, double-blind, placebo-controlled trial. *Rheumatology (Oxford)* 2008; 47:467-71.
  41. Peers KH, Lysens RJ, Brys P, Bellemans J. Cross-sectional outcome analysis of athletes with chronic patellar tendinopathy treated surgically and by extracorporeal shock wave therapy. *Clin J Sport Med* 2003; 13:79-83.
  42. Visnes H, Hoksrud A, Cook J, Bahr R. No effect of eccentric training on jumper's knee in volleyball players during the competitive season: a randomized clinical trial. *Clin J Sport Med* 2005; 15:227-34.
  43. Jonsson P, Alfredson H. Superior results with eccentric compared to concentric quadriceps training in patients with

- jumper's knee: a prospective randomised study. *Br J Sports Med* 2005; 39:847-50.
44. Woodley BL, Newsham-West RJ, Baxter GD. Chronic tendinopathy: effectiveness of eccentric exercise. *Br J Sports Med* 2007; 41:188-98.
45. Cook JL, Khan KM, Kiss ZS, Coleman BD, Griffiths L. Asymptomatic hypoechoic regions on patellar tendon ultrasound: a 4-year clinical and ultrasound follow-up of 46 tendons. *Scand J Med Sci Sports* 2001; 11: 321-7.
46. Cook JL, Khan KM, Kiss ZS, Purdam CR, Griffiths L. Prospective imaging study of asymptomatic patellar tendinopathy in elite junior basketball players. *J Ultrasound Med* 2000; 19:473-9.
47. Sánchez JM. Tratamiento de la tendinopatía rotuliana del deportista mediante Electrólisis Percutánea Intratendinosa (EPI), 2003. <<http://www.efisioterapia.net/articulos/leer> [Consulta: 25 jul. 2010].
48. Valera F, Minaya FJ, Sánchez JM. Efectividad de la electrólisis percutánea intratisular (EPI®) en las tendinopatías del tendón rotuliano. XI Jornadas Nacionales y I Congreso Internacional de Fisioterapia en la Actividad Física y el Deporte. Libro de comunicaciones y ponencias. Madrid: 2009.
49. Zwerver J, Kramer T, van den Akker-Scheek I. Validity and reliability of the Dutch translation of the VISA-P questionnaire for patellar tendinopathy. *BMC Musculoskelet Disord* 2009; 10:102.
50. Frohm A, Saartok T, Edman G, Renstrom P. Psychometric properties of a Swedish translation of the VISA-P outcome score for patellar tendinopathy. *BMC Musculoskelet Disord* 2004; 5:49.
51. Maffulli N, Longo UG, Testa V, Oliva F, Capasso G, Denaro V. VISA-P score for patellar tendinopathy in males: adaptation to Italian. *Disabil Rehabil* 2008, 30:1621-4.

---

#### Conflicto de intereses

Los autores no hemos recibido ayuda económica alguna para la realización de este trabajo. Tampoco hemos firmado ningún acuerdo por el que vayamos a recibir beneficios u honorarios por parte de alguna entidad comercial. Ninguna entidad comercial ha pagado, ni pagará, a fundaciones, instituciones educativas u otras organizaciones sin ánimo de lucro a las que estamos afiliados.